スポーツ整形外科

担当医：下崎 研吾

スポーツ整形外科では、スポーツに関連する主に膝関節・肩関節・肘関節のけがや障害に対して、超音波装置や関節鏡を用いた診療を行っています。小中高校生の部活動選手のけがや成長に伴う痛みはもちろん、スポーツ愛好家の関節痛に対しても専門的な治療を行っています。
外来診療では、超音波装置を利用した正確な診断と注射やリハビリテーションを組み合わせた保存療法を行い、スポーツ復帰と復帰後の再発予防にも取り組んでいます。また手術が必要な病態に対しては、関節鏡を用いた各種手術を行い、リハビリテーションを経てスポーツ復帰できるように外来から復帰までトータルな治療を行います。リハビリテーションはご自宅から近い医療機関と連携しながら行っています。

1. 膝前十字靭帯損傷

   前十字靭帯は膝関節の安定性を保つために重要な靭帯であり、この靭帯に損傷があると運動中のみならず日常生活でも膝くずれなどの症状をきたします。
   スポーツ外傷の中でもバスケットボールやサッカー、バレーボールといったターンやジャンプを伴うスポーツに多いけがです。スポーツ活動中に膝を捻って受傷することが多く、血液が関節内にたまるために膝関節が腫れて歩行が困難になります。約 1 か月で通常歩行に戻れることが多いため見過ごされてしまうこともありますが、膝の不安定性（ぐらつき）が残るためスポーツ復帰が難しくなったり、未治療でのスポーツ復帰により二次的な半月板や軟骨の損傷につながるため注意が必要です。スポーツ活動中に膝を捻った際は、医療機関の受診をお勧めします。
   診断は主に MRI を用いて行います。
   若い方でスポーツ復帰を目指す場合は、手術で靭帯を作り直す（「再建」と呼びます）必要があります。手術では、膝を曲げる筋肉である半腱様筋腱もしくは膝を伸ばす筋肉である大腿四頭筋腱を用いて前十字靭帯を再建します。手術後はスポーツ復帰に向け、スポーツの種目や強度など個々人に合わせた緻密なリハビリテーションを行います。現在の平均的なスポーツ復帰時期は、術後 6-9 か月です。

正常な前十字靭帯

前十字靭帯断裂

2. 膝半月板損傷

膝の半月板は、大腿骨と脛骨の間に挟まり込むことでショックを吸収する役割を担っています。

半月板損傷は、若い方はスポーツ活動中に、中高年の方は階段の昇り降りや少しつまずいただけでも生じる場合があり、膝関節の痛みや腫れ、引っかかりといった症状をきたします。また中高年の方の内側半月板後根損傷では、膝窩部（膝の裏）から下腿にかけて強い痛みを伴う場合があります。

損傷した半月板を放置しておくと、半月板のショック吸収機能が働かないために、膝の軟骨損傷や将来的な変形性関節症につながる可能性があります。

治療は、若い方であれば可能な限り半月板の機能を温存するために関節鏡を用いた半月板縫合術を行います（損傷が強い場合は切除術を行うこともあります）。半月板縫合術後のスポーツ復帰には 4-5 か月（切除術であれば 2-3 か月）を要します。

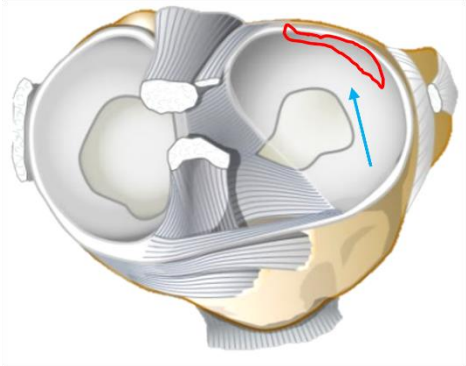

外側半月板損傷

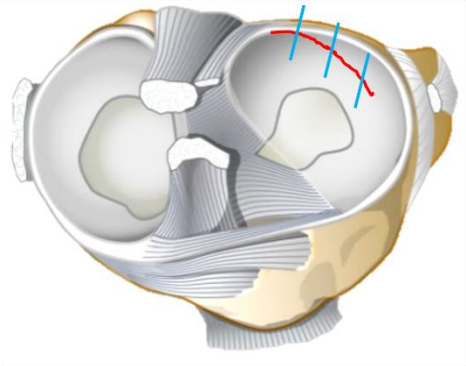

半月板縫合術後

一方で、中高年の方の半月板損傷の多くは加齢に伴う半月板の変性が原因であり、原則としてヒアルロン酸の注射やリハビリテーションなどの保存療法を行います。しかし、下に示す内側半月板後根損傷の場合は潜在的な O 脚が原因となっており、保存療法では痛みがとれず変形性膝関節症が進行することが知られています。そのような場合は、年齢や各々の生活様式を考慮した上で手術療法を検討する場合もあります。手術では、損傷した半月板を縫合することに加え、潜在的な O 脚を矯正する骨切り術を行います。

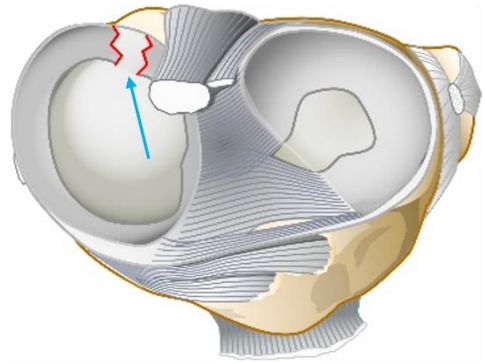

内側半月板後根損傷

骨切り術前後のレントゲン

3. 野球肘・野球肩（投球障害肩）

野球やソフトボールなどの投球による肘や肩の痛みは、スポーツのパフォーマンスを低下させるだけでなく、日常生活にも支障をきたしうる障害です。

投球による肘関節障害の多くは肘の内側に起こります。この内側障害では、適切なリハビリテーションと投球の制限により手術をせずに治療することが可能です。しかし、外側障害（離断性骨軟骨炎）は初期には症状が出にくく、また進行すると手術を要する可能性があります。

当科では、超音波装置を用いた評価を行うことで、障害を早期に診断しています。少しでも肘に痛みや違和感がある際は、医療機関への受診をお勧めします。

外側障害の超音波画像

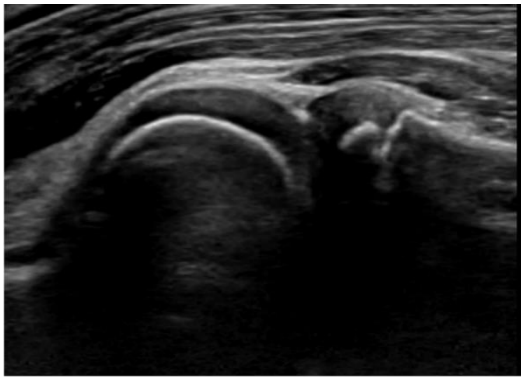

非投球側の超音波画像

4. スポーツ活動の過負荷により生じる膝痛や疲労骨折

スポーツ活動による繰り返しのストレスによって生じる病態として、ジャンプ競技における「膝蓋腱症」やマラソンランナーの「腸脛靭帯炎」といった腱・靱帯障害と全身の骨に生じる疲労骨折があります。膝蓋腱症は膝蓋骨（膝のお皿の骨）のすぐ下に痛みが、腸脛靭帯炎は膝の外側に痛みが出現します。いずれも痛みが続き、長期間スポーツ活動に支障をきたす場合があります。疲労骨折は競技により部位は異なりますが、発生初期はレントゲンでは診断がつかないため、早期診断には MRI が必要です。部位によっては手術が必要になることもあります。いずれの病態においても大切なことは、早期の診断とスポーツ活動の制限、適切なリハビリテーションやインソールの調整による再発防止です。当科では近隣の医療機関と連携しながら、リハビリテーションスタッフの指導のもとスポーツ復帰に向けたトレーニングと再発予防に向けたサポートを行っています。

また、小児期（12-14 歳）に特有の膝痛としてオスグッドシュラッター病があります。成長痛として放置されてしまうこともありますが、この病態も適切に治療を行わなければ長期間の痛みでスポーツ活動に支障をきたします。少しでもスポーツ活動中にお困りのことがありましたら、医療機関への受診をお勧めします。

50代 女性 疲労骨折
趣味：マラソン

2週間後

初診時のレントゲン（左）で骨折ははっきりしないが、MRI（右）では骨折が分かる。

レントゲンで骨折部の硬化像あり。