脊椎・脊髄外科

担当医：安竹 秀俊、小林 源哉

脊椎について

脊椎（背骨）は７個の頚椎、12 個の胸椎、５個の腰椎、および仙骨から構成され、それぞれの骨は椎間板や靭帯を介してつながっています。脊椎の中には脳からの命令を手足に伝達する神経が通っています。主に加齢の影響で椎間板や靭帯が不安定になると、首や腰の痛みが出現します。さらに肥大・変形した椎間板や靭帯が神経を圧迫することで、手足のしびれや痛み、四肢の筋力低下、長距離を歩けない・ふらつきなどの歩行障害、頻尿や尿が出にくいなどの排尿障害を呈します。

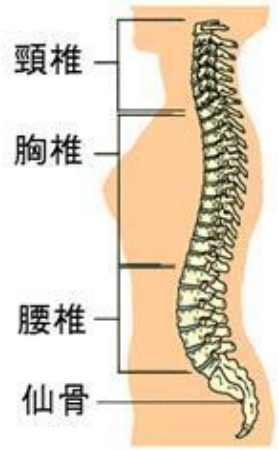

診療内容

当科では、詳細な診察、画像検査（レントゲン、CT、MRI など）、選択的神経ブロックを用いて症状の原因をできるだけ正確に特定し、手術療法を含めた適切な治療を行っています。

以下のような自覚症状をお持ちの方は受診をお勧めします。

頚髄症状： 頚椎の中を走る 神経由来の症状	✓ 肩・腕・手・脚のしびれや痛み ✓ 手が動かしづらい（ボタン掛けができない、箸が上手く使えないなど） ✓ 歩きづらい（ふらつく、足が出にくい、つまずきやすい） ✓ 頻尿、尿もれ
馬尾症状： 腰椎の中を走る 神経由来の症状	✓ おしりや脚のしびれや痛み ✓ 脚が痛くて休みながらでないと長く歩けない（間欠性跛行） ✓ 頻尿、尿もれ

1. 腰部脊柱管狭窄症

加齢の影響で変性した椎間板、靭帯などが原因となり、脊柱管という神経の通り道が狭くなることで神経が圧迫され、脚の痛みやしびれ、筋力低下などをきたす病気です。高齢者に多く、脚の痛みやしびれのために休みながらでないと長い距離が歩けない（間欠性跛行）という症状が出現します。腰椎 MRI や背髄造影検査で診断することが可能です。症状が軽度であれば投薬や神経ブロックによる保存療法を行いますが、薬や注射の効果が乏しく、日常生活に支障が出た場合には手術療法を検討します。手術では、脊柱管を広げる手術を行います。また、腰の骨の不安定性（ぐらつき）が大きい場合は、金属製のインプラントを用いて背骨を固定する「脊椎固定術」を併用することもあります。

（日本整形外科学会ホームページより転載）

2. 腰椎椎間板ヘルニア

背骨と背骨の間でクッションの役割をしているのが椎間板です。この椎間板が変性し、その一部が脊柱管にはみ出して神経を圧迫することで臀部～脚に痛みやしびれが出現します。働き盛りの若年～中年に多くみられ、腰椎 MRI で診断することが可能です。多くは投薬や神経ブロックによる保存療法で症状が改善しますが、痛みのために日常生活を送ることが困難な場合や脚の筋力低下が進行する場合は手術療法を検討します。当科では内視鏡を用いて身体に負担の少ない手術を行っています。また近年は、手術療法以外にも椎間板内酵素注入療法と呼ばれる治療も行っています。本治療では、椎間板内に特別な酵素を含んだ薬剤（ヘルニコア®）を注入し、椎間板の組成を変化させることでヘルニアの縮小を図ります。

腰椎椎間板ヘルニアの治療法には上記のように様々な選択肢があるため、個々人の生活様式に最もあった治療法を提案させていただきます。

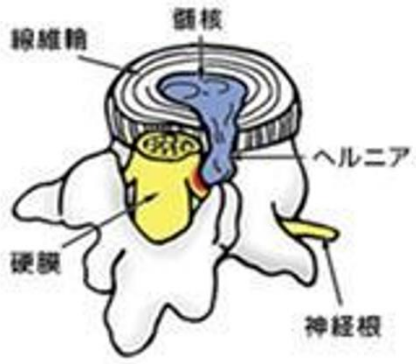

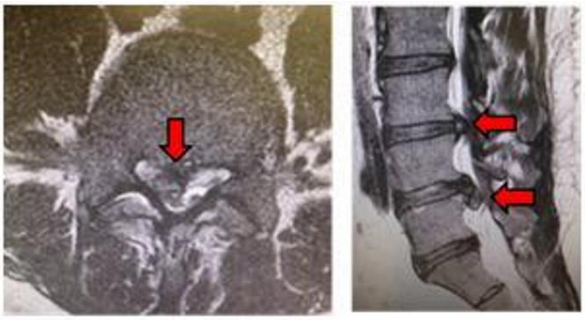

腰椎椎間板ヘルニアのMRI

（日本整形外科学会ホームページより転載）

3. 頚椎症性脊髄症

加齢の影響で変性した椎間板、靭帯などが原因となり、頚椎の中を走る神経（頚髄）が圧迫されることで四肢のしびれや痛み、手の使いにくさ、足のもつれ、排尿障害などの症状をきたす病気です。頚椎 MRI で診断することが可能です。症状が軽度であれば、投薬や神経ブロック、リハビリテーションなどによる保存療法を行いますが、効果が乏しく日常生活に支障が出た場合には手術療法を検討します。手術では、脊柱管を首の後ろから拡大することで、頚髄の圧迫を取り除きます。

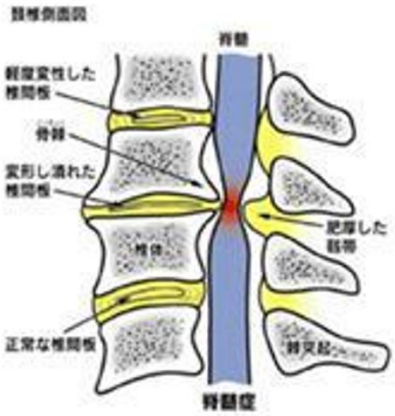

頚椎症性脊髄症のMRI

（日本整形外科学会ホームページより転載）

4. 脊椎外傷

転倒、転落、交通事故などにより背骨に大きな力が加わると、背骨の骨折や背骨の中を走る神経の損傷をきたすことがあります。当院では、石川県内で発生した脊椎外傷を積極的に受け入れ、治療を行っています。治療は、不安定性な損傷脊椎を金属製のインプラントで固定し、安定化させる手術を行います。骨折に伴い背骨の中の神経が圧迫されている場合は、圧迫を除去する処置も追加します。

近年は高齢化に伴い、比較的弱い外力でも生じる骨粗鬆症に伴う背椎骨折（「圧迫骨折」と呼ばれることもあります）が増加しています。コルセットを装着することで背骨の安定性を高め、局所の安静を保つことで骨折の治癒が見込めますが、痛みが長く続く場合は手術療法を検討することがあります。手術では、骨折した背骨に風船を入れて膨らませることで背骨の形を整え、中に医療用セメントを注入し安定化を図ります（経皮的椎体形成術）。

5. 側弯症

背柱側弯症は、背骨が徐々に曲がっていく病気です。その多くが「特発性側弯症」と呼ばれる病気に分類されますが、未だに原因は不明です。特発性側弯症は女児に多く、10 歳前後から背骨が曲がり始め、検診で発見される場合がほとんどです。診察とレントゲンで診断することが可能です。弯曲は成長とともに進行します。
軽度の側弯症は定期的にレントゲンを撮影し、弯曲の進行がないかを観察します。弯曲が進行してきた場合は、装具で弯曲の進行を抑える治療を行っており、成長が終了するまで継続します。
成長期の終了時に高度の弯曲が残った場合は、その後も平均で 1 年に 1°側弯が進行すると言われています。このような場合は、成長の終了時期にあわせて手術を計画します。手術では、金属製のインプラントを用いて背柱を正常な形に矯正し固定します。
当科では、毎週金曜日の午後の側弯症外来で特発性側弯症を対象に診療を行っています。

側弯症のレントゲン

側弯症の装具

前　後